Aus der Universitäts- Hals- Nasen- Ohren-Klinik
Vorstand: Professor Dr. Brünings.

Beiträge zur klinischen Sonderstellung der Mokosus-Otitis

Inaugural-Dissertation

zur Erlangung der Doktorwürde in der gesamten Medizin
verfaßt
und einer
Hohen Medizinischen Fakultät der
Bayer. Ludwigs-Maximilians-Universität München

vorgelegt von

Martin Homagk
aus Kirchhain/N.L.

1939
Pilger-Druckerei G. m. b. H., Speyer a. Rh.

Referent: Priv.-Doz. Dr. Greifenstein.

*

Tag der mündlichen Prüfung: 28. VI. 1938.

R.UNIV.
BIBLIOTHEEK
LEIDEN

Meiner lieben Mutter!

Digitized by the Internet Archive
in 2026

https://archive.org/details/IA41554006_0044

Beiträge zur klinischen Sonderstellung der Mukosus-Otitis.

Abgesehen von der schlagartig, mit starken Schmerzen und Temperaturanstieg einhergehenden akuten Otidis media kennen wir noch eine andere subakut und schleichend verlaufende Otitis media acuta, die wir seit der grundlegenden Arbeit Wittmaacks nach ihrem Erreger als Mukosusotitis bezeichnen. Wie aus den Zusammenstellungen der Arbeiten von Wittmaack, Stütz, Wirth, Denker, Evers, Eckert-Möbius und anderer hervorgeht, steht der Pneumokokkus als Erreger der Otitis media acuta der Häufigkeit nach an 2. Stelle. Die Erreger verteilen sich prozentual an den Mittelohrerkrankungen wie folgt:

Streptokokkus pyogenes	60%
Pneumokokkus mukosus	15—20%
Andere Pneumokokken-Stämme	5—10%.

Unter praktischen Ärzten — aber auch unter Fachärzten — ist, trotz umfangreicher und gründlicher Arbeiten von Eckert-Möbius, Ruttin, Hesse, Stütz, Zermann und Evers, diese besondere Form der akuten Otidis noch viel zu wenig bekannt. Es ist aber gründliche Kenntnis gerade hier umso notwendiger, als bei Verkennung oder unsachgemäßer Behandlung der Mukosusotitis schwere, das Leben bedrohende Komplikationen eintreten können und meist auch eintreten. Selbst der Kenner steht immer wieder vor Überraschungen, die sich im Mißverhältnis zwischen geringfügigem, harmlos erscheinenden klinischen Befund und Schwere der plötzlich einsetzenden Komplikationen und Operationsbefunde dartun.

Zweck dieser Arbeit ist es, die Symptomatologie der Mukosus-Otitis an Hand von 52 klinischen Fällen aus der Münchner Hals-Nasen-Ohrenklinik der Jahre 1932 bis einschließlich 1938 einer Nachprüfung zu unterziehen, und über einige besonders schwere oder klinisch bemerkenswerte Verlaufsformen zu berichten.

Verwertet wurden nur Fälle, die bakteriologisch durch Mittelohrsekret oder bei der Operation gewonnenes Sekret sichergestellt waren. Wir sind hier somit dem Vorschlage Rollins gefolgt: „Zur Diagnose Mukosusotitis gehört der Nachweis des Erregers. Wegen

der Ähnlichkeiten, die der Pneumokokkus mukosus in seinen kulturellen Eigenschaften mit verwandten Pneumokokkenstämmen hat, verlangen wir für uns den Nachweis im Nativpräparat u n d in der Kultur." Zur Färbung des Nativpräparates verwenden wir die von Wittmaack angegebene Thioninfärbung, die den übrigen Kapselfärbungen vorzuziehen ist, da sie auch eine Unterscheidung gegenüber dem Streptokokkus lanceolatus zuläßt. Dieser Keim ist dem Pneumokokkus mukosus sehr ähnlich, und mit den sonst üblichen Färbemethoden nur sehr schwer von diesem zu unterscheiden. Das Kulturverfahren sollte in allen zweifelhaften Fällen herangezogen werden, da erfahrungsgemäß im Nativpräparat der Pneumokokkus mukosus nicht immer sicher nachgewiesen werden kann.

Im Gegensatz zu Rollin, der für die Diagnose Mukosusotitis also den Nachweis der Erreger im Nativpräparat und in der Kultur verlangt, steht Neumann, der für die Diagnose Mukosusotitis nicht den unbedingten Nachweis des Erregers fordert. Dieser Autor stellt klinischen Befund und Verlauf durchaus in den Vordergrund. Er faßt die Ergebnisse seines Assistenten Eisinger wie folgt zusammen: „Bei der Mukosusotitis verstehe ich persönlich nicht eine durch einen bestimmten Erreger, also den Streptokokkus mukosus, hervorgerufene Ototis, sondern möchte eher damit einen klinischen Typus der Otitis bezeichnet haben. Denn nicht bei jeder Otitis media mit diesem proliferativen und produktiven Charakter wird unbedingt der Streptokokkus mukosus gezüchtet, sondern auch der Pneumokokkus, ja sogar ein gewöhnlicher Streptokokkus. Die an meiner Klinik durchgeführten Untersuchungen haben auch gezeigt, daß im Laufe der Nachbehandlung der Erreger seinen morphologischen Charakter wechseln kann. Nicht selten fanden wir dabei aus dem Gehörgangseiter gezüchtet den Streptokokkus mukosus, in dem aus dem Warzenfortsatz intra operationem entnommenen einen gewöhnlichen Streptokokkus oder Diplokokkus. Manchmal war der Erreger bei dem ersten Verbandwechsel untersucht ein Mukosus und umgekehrt. Wir glaubten, aus diesen Untersuchungen schließen zu dürfen, daß der Erreger unter bestimmten biologischen Verhältnissen das eine Mal mit Kapsel, das andere Mal ohne Kapsel erscheint."

Dieselbe Auffassung äußern Urbantschitsch, Lambrakis und Reedmann, die den bakteriologischen Befund gegenüber dem klinischen Erscheinungsbild völlig in den Hintergrund treten lassen und von Mukosusotitis sprechen, wenn das vorliegende Krankheitsbild jenem durch den Pneumokokkus mukosus verursachten ähnelt.

Es darf auch nach unseren Erfahrungen als richtig gelten, daß es Mukosusotitiden im klinischen Sinne gibt, wo weder im Nativ-

präparat noch in der Kultur der Nachweis des Pneumokokkus mukosus erbracht werden kann.

Neuere Forschungen, vor allen Dingen von amerikanischer Seite, haben die Identität des Streptokokkus mukosus und Pneumokokkus Typ III in morphologischen und biologischen Eigenschaften festgestellt. Man sollte deshalb dem Vorschlag von Eckert-Möbius folgen, und den Erreger der Mukosus-Otitis als Pneumokokkus-mukosus Typ III bezeichnen.

Vor dem 30. Lebensjahr ist die Mukosusotitis verhältnismäßig selten, wenn auch nach neueren Arbeiten von Richter, Vogel, Huizinga und Urbantschitsch das Vorkommen des Pneumokokkus mukosus als Erreger akuter Mittelohrentzündungen bei Kindern und Säuglingen erwiesen ist. Die Verteilung unserer 52 Mukosusotitiden auf die einzelnen Lebensjahrzehnte ergibt folgendes Bild:

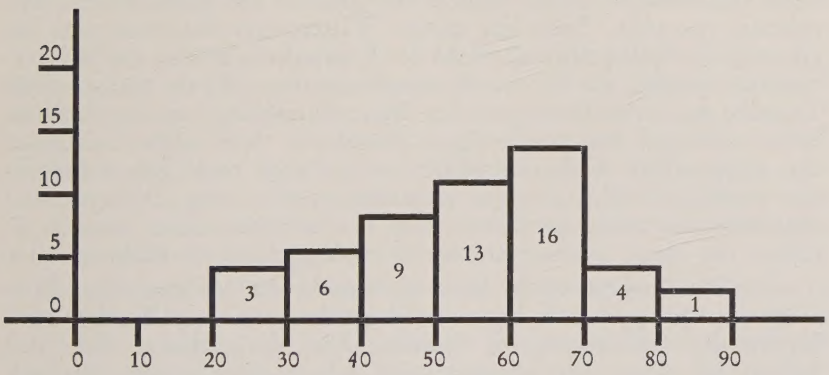

Die Mukosusinfektionen zeigen also ein Ansteigen der Erkrankungsziffern entsprechend dem Lebensalter mit einem Höhepunkt im 6. und 7. Jahrzehnt.

Ebensowenig geklärt wie die Zunahme der Häufigkeit der Mukosusinfektionen im höheren Lebensalter ist die Ursache der auffallenden Bevorzugung des männlichen Geschlechts. Von unseren angeführten 52 Fällen entfallen 42 auf das männliche und nur 10 auf das weibliche Geschlecht. Auch eine ganze Reihe anderer Untersucher beobachteten, daß die Erkrankung vorwiegend das männliche Geschlecht befällt, wie es folgende Zusammenstellung veranschaulicht:

	Männer:	Frauen:
Abrahams:	41	16
Lemaître:	19	6
Eckert-Möbius:	63	13
Wirth:	37	7
Vogel:	30	10
Hesse:	30	12
Es stehen also nach dieser Sammelstatistik	220 Männern	64 Frauen

gegenüber.

Die Vorgeschichte unserer an Mukosusotitis erkrankten Patienten ist typisch: Schleichender Beginn, vielfach ohne vorherige entzündliche Erkrankungen des Nasenrachenraumes, einseitiges Auftreten, ziemlich hochgradige Schwerhörigkeit, und kaum beeinträchtigtes Allgemeinbefinden. Nur 2 von unseren Patienten waren doppelseitig erkrankt. Sicherlich spielen Witterungsverhältnisse eine begünstigende Rolle, denn die Zahl der Erkrankten war in den Wintermonaten größer als in den Sommermonaten. Wirth erklärt diese Tatsache mit einer herabgesetzten Widerstandsfähigkeit der Schleimhäute während der ungünstigen Jahreszeit. Auf solche Störungen der allgemeinen Widerstandskraft ist ja auch nach Eckert-Möbius das verhältnismäßig häufige Zusammentreffen von Diabetes und Mukosusotitis zurückzuführen. Wir beobachteten unter unseren 52 Fällen nur einen Diabeteskranken mit doppelseitiger Mukosusotitis.

Der Arzt bekommt die Mukosusotitis in der Mehrzahl der Fälle wegen der geringen subjektiven Beschwerden erst einige Wochen nach Beginn der Erkrankung zu Gesicht. Die Vorgeschichte über den Beginn ist meist sehr ungenau und wenig alarmierend. Bei unbeeinträchtigtem Allgemeinbefinden klagten die meisten unserer Patienten über einseitige Kopfschmerzen, dumpfes Gefühl und zeitweise über stechende Schmerzen. Die Schwerhörigkeit wurde meist erst nach längerem Bestehen vom Patienten entdeckt. Zwischendurch fühlten sich die Betreffenden auch völlig beschwerdefrei. Beim Vergleich aller dieser Angaben ergibt sich eine Zeitspanne von 5 Wochen vom ersten Beginn der Erkrankung bis zur notwendig gewordenen Operation. Häufig liegt der tatsächliche Beginn der Erkrankung noch viel länger zurück. Gelegentlich kommt es aber auch vor, daß bei Eintritt der Komplikation subjektiv eine nur kurze Dauer der Ohrerkrankung vorgelegen hat.

Es kommt nach unseren Erfahrungen so gut wie nie vor, daß ein Kranker mit dem Verdacht, viel weniger mit dem Hinweis,

auf Mukosusotitis der Klinik überwiesen wurde. Gar nicht selten war die Verwechslung mit spontan abheilender akuten Otitis media, bis Patient und Arzt gleichermaßen durch plötzlich eintretenden Schüttelfrost oder nicht zu erklärende Temperaturen oder auch schwere endokranielle Komplikationen überrascht wurden.

Als typische Trommelfellbefunde fanden wir meist die von Stütz als „blasse Infiltrationen des Trommelfells" bezeichneten Veränderungen. Häufig waren verdickte, blaßrosa verfärbte, reflexlose und oft epitympanal vorgewölbte Trommelfelle mit undeutlichen Konturen zu sehen.

Die schleimig eitrige Sekretion aus dem Mittelohr, die selbst bei großen Einschmelzungen im Warzenfortsatz oft völlig fehlte, war meist sehr gering. Bei der Hälfte unserer Fälle war ein spontaner Durchbruch des Trommelfells selbst bei hinzugetretener Mastoditis ganz ausgeblieben. Bei der aus therapeutischen oder diagnostischen Zwecken vorgenommenen Parazentese pflegte sich in der überwiegenden Mehrzahl der Fälle schleimiges, stark fadenziehendes Sekret zu entleeren.

Ähnlich schleichend wie der Prozeß im Mittelohr schreitet die Entzündung im Mastoid vor, das in den meisten Fällen ausgedehnte Pneumatisation aufwies. In etwa 1/3 unserer Fälle waren röntgenologisch umschriebene Einschmelzungsherde nachweisbar. Das Vorkommen mehrerer umschriebener Herde neben Zellbezirken, die lediglich entzündliche Schleimhautveränderungen nachwiesen, ist bei der Mukosusotitis sehr häufig und stimmt mit den Beobachtungen, wie sie Eckert-Möbius mitteilt, überein.

Die Mittelohrschwerhörigkeit bei der Mukosusotitis ist durchweg sehr hochgradig. Bei der Mukosusotitis ist immer wieder das Mißverhältnis zwischen dem „harmlosen" Trommelfellbefund und der hochgradigen Schwerhörigkeit überraschend. An unseren Hörprüfungen konnten wir aber auch fast regelmäßig sehen, daß nicht nur die Mittelohrkomponente, wie bei den anderen Otitiden, sondern auch die Innenohrkomponente sehr stark beteiligt war, also eine gemischte Schwerhörigkeit vorlag.

Aus dem bisher gesagten ist ersichtlich, daß der Arzt bei einem älteren Patienten mit subakuter Otitis media, die seit einigen Wochen besteht und mit erheblicher Schwerhörigkeit einhergeht bei nur geringer Sekretion aus dem Ohr, stets an Mukosusotitis denken sollte. Der Verdacht verstärkt sich durch das Ergebnis der Hörprüfung und das Röntgenbild, läßt ihn im Zusammenhang mit dem erhobenen Befunde fast zur Sicherheit werden. In jedem Falle sollte man dann die Diagnose durch den Erregernachweis sichern und zwar im Abstrich und in der Kultur.

Gegenüber anderen Mastoiditiden ist das Vorhandensein proliferativer Entzündungsvorgänge bei der Mukosusmastoiditis neben multiplen Einschmelzungsherden der typische Operationsbefund. Die Zellen waren meist mit schwammigen Granulationen gefüllt, aus denen sich wenig schleimiges, fadenziehendes Sekret entleerte. Dura und Sinus wurden vielfach bei ausgiebiger Entfernung aller Zellreste freigelegt, ohne daß nachhaltige Folgen dadurch entstanden wären. Zuweilen war der Knochen von fast knorpelähnlicher morscher Beschaffenheit, sodaß die Operation teilweise mit dem scharfen Löffel beendet werden konnte. Wir verlangen an unserer Klinik bei jeder gewöhnlichen Antrotomie die Entfernung aller erreichbaren Zellen, fordern dies aber in erhöhtem Maße bei der Operation der Mukosusmastoiditis. Die Erfahrung hat gelehrt, daß der Erreger sich in zurückgebliebenen Zellen symptomlos über Wochen und Monate halten und plötzlich zum erneuten Aufflackern der Infektion führen kann, wie z. B. Fall 35 zeigt.

Die Heilungsdauer nach der Operation bis zur völligen Überhäutung der Wunde betrug bei unseren Kranken durchschnittlich 7 Wochen. Es hat nicht an Versuchen gefehlt, den Heilungsvorgang verzögernde Mukosusinfektion aus der Operationswunde zu beseitigen. Die Methode der Anwendung von Rindergalle zur möglichst raschen Entkeimung der retroaurikulären Wunde ist heute verlassen, da der Erfolg sehr zweifelhaft ist. Bessere Ergebnisse teilt Ichigo mit bei der Behandlung mit Autovaccinen. In 15 Fällen mit starker Sekretion ging 12mal die Sekretion stark zurück. In den übrigen Fällen trat keine Änderung der Sekretion ein, bei 14 fiebernden Kranken konnte 12mal das Fieber beseitigt werden.

Die bei der Entlassung in ambulante Weiterbehandlung angefertigten Hörprüfungen waren fast durchweg gut ausgefallen. Die Patienten wurden entweder mit annähernd normalem oder bedeutend gebessertem Hörvermögen entlassen.

Gegenüber der Streptokokken- und Pneumokokkenotitis müssen wir die Mukosusotitis als eine Erkrankung mit auffallend geringer Neigung zur Spontanheilung ansehen. In unseren 52 Fällen erfolgte nur ein einziges Mal nach Paracentese Spontanheilung. Den Übergang in Mastoiditis müssen wir als gewöhnlichen Ausgang der Mukosusotitis auffassen. Frischmann will Spontanheilungen bei Kindern öfters gesehen haben. Die bezüglich der Spontanheilung schon auffallend ungünstige Prognose der Mukosusotitis wird noch weiter durch andere Komplikationen verschlechtert. Bei unseren 51 operierten Mukosusotitiden beobachteten wir in 10 Fällen extramastoidale Komplikationen und zwar: 4 Sinusthrombosen und 6 Meningitiden, die nachfolgend kurz beschrieben sind.

Fall 34.

56jähriger Mann klagte seit 1/4 Jahr über Rauschen im linken Ohr und über nächtliche Halbseitenkopfschmerzen links. Allgemeinbefinden nur mäßig beeinträchtigt, kein Fieber, kein Schüttelfrost, kein Ohrlaufen. 3 Wochen vor der Aufnahme wurde außerhalb der Klinik eine Paracentese gemacht. Befund bei der Aufnahme: Linkes Trommelfell diffus gerötet, vorne unten kleine zentrale Perforation und im Gehörgang wenig schleimig-eitriges, geruchloses Sekret.

Hörprüfung: Rechts normales Hörvermögen, links: Fl. = 0,1 m, U = 0,5 m, Cl = 45/95, CWa = 60/35, c^4 = 30/70, c^5 = 9/20, oT = XII, uT = 32.

Röntgenaufnahme: Rechts normale, nicht sehr ausgedehnte Pneumatisation. Linker Warzenfortsatz gehemmt pneumatisiert. Auf Grund des klinischen Verlaufs, des Trommelfellbefundes und der Hörprüfung wurde wegen Mukosusverdacht die Antrotomie vorgenommen. Dabei wurde im Sinus-Durawinkel ein großer perisinuöser Absceß am ersten Sinusknie gefunden, der sich bis zur Groß- und Kleinhirndura erstreckte. Der Sinus schien wandständig thrombosiert zu sein.

Eiterabstrich bei der Operation: Pn. muk.

Heilungsverlauf gut. 4 Wochen nach Operation Entlassung, Wunde zur Hälfte zugranuliert, Trommelfell abgeblaßt, Hörvermögen wieder fast normal.

Epikrise: Bei einem 56jährigen Patienten, der seit 1/4 Jahr über Ohrbeschwerden und Halbseitenkopfschmerzen klagte, mit hochgradiger Mittelohrschwerhörigkeit, wurde unter der Diagnose Mucosus-Otitis die Antrotomie vorgenommen. Die Operation deckte einen perisinuösen Absceß und wandständige Sinusthrombosen auf. Kein Fieber, Heilverlauf glatt. Die Beobachtung zeigt die Berechtigung, Sinusveränderungen ohne klinische Symptome nach Entfernung aller krankhaften Veränderungen in der Umgebung unberührt zu lassen.

Fall 21.

36jährige Frau klagte seit 8 Wochen über Ohrenschmerzen re. Ohr bisher nie gelaufen. In den ersten Tagen Erbrechen ohne Schwindelgefühl, ohne Fieber, ohne Schüttelfrost. Vom praktischen Arzt bisher mit Ohrtropfen und Borpulver behandelt. Seit 4 Tagen auch Schmerzen hinter dem rechten Ohr.

Befund bei der Aufnahme: Rechtes Trommelfell gerötet, in den oberen Partien stark vorgewölbt. Trotz der Schmerzen hinter dem rechten Ohr Planum mastoideum nicht druckempfindlich.

Hörprüfung: Links fast normales Hörvermögen. Rechts: Fl = 0,2 m, U = 0,5 m, Cl = aufgehoben, CWa = 30/35, c^4 = 35/70, c^5 = 10/20, oT = XII, uT = $\varnothing$.

Röntgenaufnahme: Links irreguläre Pneumatisation. Durchweg kleinzellig, aber große Spitzenzellen. Rechts leichte Pneumatisationshemmung. Periantrale und perifaciale Zellen leicht verschleiert. Über dem Sinus nach hinten einige deutlich abgegrenzte Zellen erkennbar.

Röntgenaufnahme 4 Wochen später: An Stelle des beschriebenen Zellkomplexes findet sich ein unregelmäßiger Aufhellungsherd.

Nach der Aufnahme Parazentese. Abstrich aus dem Sekret: Pn. muk.

Auf Grund des Trommelfellbefundes, der Hörprüfung, des Röntgenbildes und des positiven bakteriologischen Befundes Antrotomie, bei der man eine kirschkerngroße Einschmelzungshöhle in Antrumnähe fand. Einige Tage nach Operation schleimiges Sekret aus Antrum, Temperaturanstieg auf 37,9, Kopf-

schmerzen und Völlegefühl der rechten Kopfhälfte. 14 Tage nach Antrotomie erneuter Fieberanstieg (38,6), kein Frösteln, kein Erbrechen. Schmerzen am rechten Knöchel. Gelenkmetastase. Probelumbalpunktion: Klarer Liquor, Druck 300 mm, Queckenstedt'scher Versuch: Anstieg der Liquorsäule bei Kompression der rechten Jugularis etwas geringer als auf der gesunden Seite. Anschließend Nachoperation, die einen peribulbären Absceß aufdeckte. Die Sinuswand sah grau und schmierig aus, bei Punktion des Sinus konnte etwas Blut angesaugt werden. Im Hinblick auf die schon vorhandenen Metastasen Weichteilschnitt an der rechten Halsseite, Freipräparieren der Jugularis und der Facialis communis. Unterbindung und Resektion der beiden noch blutführenden Venen. Darnach bald gute Granulationsverhältnisse, Trommelfell abgeblaßt. 3 Wochen nach Jugularisunterbindung Rötung und Vorwölbung des rechten Trommelfells, Temperatur 38,0. Aus dem früher schon zugranulierten Antrum kommt pulsierendes Secret. Auf Parrazentese Absinken der Temperatur bis zur Norm. Die Gelenkmetastase wude incidiert und heilte daraufhin gut ab. Nach 4 Monaten waren die Wunden (Antrotomie und Jugularis) geschlossen. Hörvermögen bei Entlassung wesentlich gebessert Fl = 2,0 m, U = 4,0 m, uT = 26. Trommelfell abgeblaßt.

Epikrise: 36jährige Frau, die seit 8 Wochen über Ohrschmerzen rechts klagte, wurde wegen Mukosusotitis antrotomiert. Einige Tage nach Antrotomie Halbseitenkopfschmerzen und Temperaturanstieg sowie Gelenkmetastase am rechten Sprunggelenk. Daraufhin Nachoperation; es wurde ein peribulbärer Absceß aufgedeckt, Unterbindung der Vena jugularis und facialis communis. 3 Wochen später mußte wegen erneut aufgetretener Otitis Media unter Temperaturanstieg die Paracentese vorgenommen werden. Auch eine Inzision der Gelenkmetastase erwies sich als notwendig. Darnach 4 Monate später Heilung. Der bei der ersten Antrotomie unverändert gefundene Sinus zeigte bei der 14 Tage später stattgefundenen Nachoperation grau und schmierig belegte Wand, der Sinus war blutführend. Der peribulbäre Absceß scheint von kleinen Knochenzellen um den unteren Bereich des Sinus herum seinen Ausgang genommen zu haben.

Fall 47.

40jährige Frau, die bereits vor 12 Jahren vorübergehend über schlechtes Hörvermögen rechts klagte, hatte seit drei Monaten geringe Kopfschmerzen rechts nach Katarrh. Ohr früher nie gelaufen. Eine Woche vor Klinikaufnahme starke Schmerzen in und hinter dem rechten Ohr. Das Allgemeinbefinden war wenig gestört, kein Fieber, kein Schüttelfrost. Befund bei der Aufnahme: Rechtes Trommelfell homogen, blaß rosa verfärbt, konturlos, ohne Perforation.

Hörprüfung: Links annähernd normales Hörvermögen. Rechts: Fl. = a.c., U = 0,3, Cl =30/95, CWa = 20/35, c^4 = 23/70, c^5 = ∅, oT = ∅, uT = 70.

Röntgenaufnahme: Etwa normale, gemischtzellige Pneumatisation. Rechts Ausdehnung der Pneumatisation wie links. Zellzwischenwände geschwunden, diffuse Verschattung.

Auf Grund des Röntgenbildes und des klinischen Befundes Operation. Antrotomie ergab eine mit eitrigen Granulationen ausgefüllte Einschmelzungshöhle entlang der hinteren Gehörgangswand und eine weitere kirschkerngroße Einschmelzungshöhle im Sinus-Durawinkel. Letztere hatte die äußere Sinuswand in 2 cm Länge völlig zerstört. Der Sinus war sowohl nach rückwärts, wie auch nach abwärts wandständig thrombosiert, noch blutführend. Da aber keine eindeutigen pyämischen Zeichen bestanden und auch durch zweistündliche Messungen keine Temperatursteigerungen festzustellen waren, wurde von einer Ausräumung der Thromben abgesehen. Die Dura war überall unverändert.

Eiterabstrich bei Operation: Pn. muk.

In den nächsten Tagen war Patientin völlig fieberfrei. Zwischendurch Temperaturanstieg, Auftreten eines Erysipels im Bereich des rechten Auges, anscheinend von der Gegend der unteren Wundränder ausgehend. Mit wesentlicher Besserung des Hörvermögens Fl = 4,0 m, U = 5,0 m 8 Wochen nach Antrotomie entlassen. Retroaurikulär reizlose Operationsnarbe. Trommelfell o. B.

Epikrise: Nach 9 Wochen lang anhaltenden geringen Kopfschmerzen und seit einigen Tagen einsetzenden Schmerzen hinter dem rechten Ohr bei hochgradiger Herabsetzung des Hörvermögens unter Beteiligung des Innenohrs, wurde bei einer 40jährigen Patientin die Antrotomie vorgenommen, wobei eine ausgedehnte Sinusphlebitis aufgedeckt wurde. Kein Schüttelfrost vorhanden. Der weitere Verlauf zeigte, daß die Heilungsaussichten in solchen Fällen günstig sind, wenn perisinuöse Krankheitsherde nur radikal entfernt werden.

Fall 35.

65jähriger Mann, bisher nie ohrenkrank gewesen. Seit 3 Monaten zeitweise Ohrenschmerzen, die im Anfang ca. 14 Tage stärker auftraten, ohne das Allgemeinbefinden wesentlich zu beeinträchtigen. Vor einigen Tagen begann das linke Ohr zu laufen. Kein Fieber, kein Schüttelfrost.

Befund bei der Aufnahme: Linkes Trommelfell mäßig gerötet, verdickt und vorgewölbt. Planum mastoideum druckempfindlich.

Hörprüfung: Rechts annähernd normales Hörvermögen. Links: Fl = 0.1 m. U = 0,5 m, Cl = 15/95, CWa = 60/35, c^4 =10/70, c^5 = Anschlag, oT = ∅, uT = 80.

Auf Grund des Trommelfellbefundes und der Hörprüfung wurde Antrotomie unter dem Verdacht einer Mukosusinfektion vorgenommen, bei der im linken Warzenfortsatz große, mit Granulation ausgefüllte Zellen, ausgeräumt wurden und perifacial eine große Einschmelzungshöhle gefunden wurde. Ferner waren am Sinusdurawinkel mit sulzigen Granulationen gefüllte Zellen. Heilungsverlauf ohne Komplikationen. Nach 5 Wochen auf eigenen Wunsch mit noch nicht ganz geschlossener, aber gut granulierter Wunde in ambulante Behandlung entlassen. Hörvermögen nicht gebessert, Trommelfell abgeblaßt.

7 Wochen nach Antrotomie Fistelöffnung an der Spitze, es entleerte sich schleimiges Sekret. Nach Auskratzung der Fistel 14 Tage lang keine Sekretion. Plötzlich neue Fistel mit Eiterentleerung aus dem oberen Wundwinkel, Antrumfistel. Gleichzeitig machte sich wieder eine Vorwölbung des Trommelfells bemerkbar. Bakteriologische Untersuchung des Fistelsekrets ergab: Pn. muk.

Röntgenaufnahme: Nichts wesentlich Verdächtiges.

Bei der Nachoperation fand man den ersten Fistelgang in der Richtung nach dem Antrum zu, wo er in eine mit glasigen Granulationen gefüllte Höhle mündete. Der zweite Fistelgang lag dem Sinus auf, Radikaloperation mit sorgfältigster Ausräumung aller zurückgebliebenen Zellen. Nach 5 Wochen Entlassung in ambulante Weiterbehandlung, die wegen schlechter Heilungstendenz — die Radikalhöhle war dauernd naß, in der Pauke pulsierendes Sekret, teilweise fötide Absonderung — 1¼ Jahre dauerte, ehe die Radikalhöhle epithelisiert und trocken war. Noch 2 weitere Abstriche aus der Radikalhöhle ergaben Pn. muk.

Epikrise: Es handelt sich hier um eine Mukosus-Otitis, die seit 3 Monaten ohne wesentliche Beschwerden bestanden hat, und mit hochgradiger Herabsetzung des Hörvermögens unter Beteiligung des Innenohres einherging. Trotz

sorgfältiger Antrotomie war keine Heilung zu erzielen, immer wieder zeigten die bakteriologischen Abstriche positiven Befund. Es bildeten sich Fisteln, so daß schließlich die Radikaloperation notwendig wurde. Die Heilungstendenz der Wunde war schlecht und erst nach 1¼ Jahren war die Wundbehandlung beendet.

Fall 36.

47jährige Patientin hatte angeblich vor 27 Jahren doppelseitige Mittelohreiterung, darnach beschwerdefrei.

4 Monate vor Klinikaufnahme lief das linke Ohr 5 Wochen lang. Kurz darauf traten Schmerzen auf der linken Halsseite bei Kopfdrehung auf und eine Schwellung auf der linken Halsseite kam hinzu. Temperatur? 38,5. Draußen bereits 4 Wochen vor Einweisung in die Klinik Parazentese gemacht, angeblich wenig Eiter entleert. Kein Schüttelfrost, kein Erbrechen. Befund bei der Aufnahme: Linkes Trommelfell reflexlos, starke Gefäßinjektion und sackartige Vorwölbung hinten oben. Planum mastoideum weder druck- noch klopfempfindlich. Derbe, fast hühnereigroße Schwellung im Bereiche des oberen Ansatzes des linken M. sternocleidom. Bei Drehbewegung des Kopfes Schmerzen auf der linken Halsseite.

Hörprüfung: Rechts normales Hörvermögen. Links: Fl = 0,2 m, U = 1,0 m, Cl = 45/95, CWa = 40/70, c^5 = 15/20, oT = XVI, uT = 60.

Röntgenaufnahme: Links Pneumatisitionshemmung mit einzelnen kleinen Zellen. Rechts im wesentlichen gleicher Befund ohne einwandfreie pathologische Veränderungen.

Auf Grund des Trommelfellbefundes und der Hörprüfung wurde unter dem Verdacht einer Mukosusinfektion die Operation vorgenommen. Antrotomie ergab eine große Einschmelzungshöhle, die sich vom Antrum bis zum Sinus erstreckte. Der Sinus erwies sich bulbuswärts thrombosiert. Bei Druck auf die umschriebene Schwellung entleerte sich vom Bulbus her Eiter im Strom. Jugularis druckempfindlich.

Eiterabstrich: Pn. muk.

Beim Verbandwechsel bot sich in den nächsten Tagen immer das gleiche Bild, auf Druck am Ansatz des linken Sternocleidomastroideus quollen stets 15—20 ccm Eiter. Keine Temperatur, kein Schüttelfrost. Einige Tage nach der Operation trat in den subaurikulären Weichteilen Eiterverhaltung ein, die einen Temperaturanstieg bis 39,5 ohne Frösteln, ohne Schüttelfrost zur Folge hatte. Bei der Nachoperation wurde eine Absceßhöhle am Sternocleidomastsoideusansatz eröffnet, und die blutführende Jugularis, deren Wand thrombosiert war, unterhalb der Facialis communis unterbunden. Entfieberung ging langsam vor sich. Nach 9 Wochen konnte die Patientin mit reizlosem Trommelfell und gut granulierender Wunde entlassen werden. Das Hörvermögen war praktisch normal. Fl = 6,0 m, U = 6,0, uT = 20.

Epikrise: Im vorliegenden Falle hatte sich 4 Monate nach Beginn der ersten entzündlichen Erscheinungen im Mittelohr eine Bezold'sche Mastoiditis schleichend entwickelt, die zu einem Senkungsabsceß am Hals und zu Wandveränderungen an der Jugularis geführt hatte. Heilung 9 Wochen nach Antrotomie- und Jugularisunterbindung.

Fall 50.

27jährige Frau war bei der Klinikaufnahme bereits seit 5 Wochen wegen Mittelohrentzündung bei einem praktischen Arzt in Behandlung. Mehrere Tage vor Einlieferung in die Klinik dumpfes Gefühl im rechten Ohr. Abduccensparese

auf dem linken Auge und trübes Sehen auf dem linken Auge. Keine wesentliche Beeinträchtigung des Allgemeinbefindens, kein Fieber, kein Schwindelgefühl.

Befund bei der Aufnahme: Geringe Abduktionshemmung des linken Bulbus, Spontannystagmus 1.—2.°. nach rechts, Stauungspapillen beiderseits, links mehr als rechts, Netzhautblutungen beiderseits und am linken Auge Strabismus convergens concomittans. Rechtes Trommelfell blaßrosa verfärbt, verwaschen und konturlos. Kein Sekret im Gehörgang. Planum mastoideum nicht druck- oder klopfempfindlich.

Hörprüfung: Links normales Hörvermögen. Rechts: Fl = 5,0 m, U = 6,0 m, CL = 60/95, CWa = 40/35, c^4 = 40/70, oT = X, uT = 20.

Röntgenaufnahme: Links: Normale Pneumatisation. Rechts: Leichte Pneumatisationshemmung, periantrale Zellen deutlich verschattet. Stenvers: Pyramidenspitze bds. spongiös und zellhaltig.

Neurologische Vermutungsdiagnose: Kleinhirnabsceß? Meningitis serosa? Liquor wegen Stauungspapille nicht abgenommen. Wegen Verdacht auf Mukosus-Otitis eventl. mit Kleinhirnabceß wird Antrotomie rechts vorgenommen. Bei der Eröffnung des Warzenfortsatzes Eiter in den Zellen, entlang der hinteren Gehörgangswand. Der Sinus wurde in ganzer Ausdehnung freigelegt. Er war unterhalb des Sinus-Durawinkels mit Granulationen bedeckt, jedoch noch blutführend. Die Dura des Kleinhirns war mit Granulationen bedeckt und sah stark gespannt aus. Mehrfache Punktionen des Kleinhirns, des Schläfenlappens ergaben keinen Absceß.

Eiterabstrich: Pn. muk.

Wundheilungsverlauf zufriedenstellend. 7 Wochen nach Antrotomie Prominenz der Papille von 6 D auf 3 D zurückgegangen. Kein Spontantystagmus mehr. Entlassung der Patientin in vollem Wohlbefinden. Trommelfell abgeblaßt. Volle Überhäutung der retroaurikulären Wunde. Hörvermögen normal. Epikrise: Der Befund deutete auf endokraniellen Kleinhirnprozeß hin. Daß es sich um eine otogene cerebrale Komplikation handelte, war klinisch wegen der geringfügigen Symptome (Hörprüfung, Trommelfellbefund) nicht sicher festzustellen. Die Operation allerdings ergab eindeutigen Befund, hinter dem man Absceß erwartete. Der Verlauf läßt wohl nur die Deutung zu, daß eine cirkumskripte Meningitis im Brückenwinkel vorlag, die bekanntlich Tumorsymptome mit Stauungspapille machen kann.

Fall 37.

47jährige Patientin bekam 7 Monate vor Klinikaufnahme im Anschluß an Grippe Ohrschmerzen rechts. Es wurde eine Parazentese gemacht. 14 Tage später Antrotomie, darauf keine Besserung. Auftreten von Doppelbildern (Abducensparese re.) und heftigste Trigeminusneuralgien der linken Kopfseite. Deshalb 10 Tage nach Antrotomie Radikaloperation und Lumbalpunktion. Seitdem nie richtig verheilt, hinter dem Ohr blieb eine Fistel und aus der Pauke (Tubengegend) entleerte sich Eiter. Schon früher Verdacht auf Mukosus-Otitis und Hirnabsceß. Bei Klinikaufnahme erneut starke Kopfschmerzen, wechselnd im Hinterkopf und über der Stirn. Das Allgemeinbefinden war bis auf leichtes Schwindelgefühl nicht wesentlich beeinträchtigt. Kein Fieber, kein Nystagmus, aber beginnende Nackensteifigkeit.

Befund bei der Aufnahme: Rechtes Trommelfell diffus gerötet, hinten unten kleine zentrale Perforation. Eitriges Sekret im Gehörgang. Zustand nach Ra-

dikaloperation: Retroaurikuläre erbsengroße Fistel, in Richtung Dura. Eitriges pulsierendes Sekret. Hinterer Teil der Radikalhöhle zum Teil unterminiert.

Hörprüfung: Links annähernd normales Hörvermögen. Rechts: Fl = a.c., U = 0,1, Cl = 10/95, CWa = 27/35, c^4 = 20/70, c^5 = 4/20. oT = XIII, uT = 80.

Röntgenaufnahme: Links ausgedehnte kleinzellige Pneumatisation bis in die Pyramidenspitze hinein. Rechts: Zustand nach Radikaloperation. Perilabyrinthär und perifacial noch kleine Zellen erkennbar. Pyramidenspitze auf Stenvers-Aufnahme im Vergleich zu links diffus verschattet.

Einige Tage nach der Klinikaufnahme Temperaturanstieg auf 38,5.

Ohrabstrich und Kultur ergaben: Pn. muk.

Bei Luftdurchblasung der Ohrtrompete eitriges Sekret im Strom. Die wegen dieser alarmierenden Erscheinungen vorgenommene Lumbalpunktion ergab klaren Liquor. (Druck 90 mm, Zellgehalt 8/3). Wegen des Gradenigo'schen Symptomenkomplexes Freiligung der Pyramidenspitze von der mittleren Schädelgrube aus. Opeartionsbefund: Vom Dach der Paukenhöhle erstreckt sich entlang dem Petrosuswinkel ein dickes Granulationspolster, das nach hinten in den granulierten Fistelgang ausläuft. Darnach Zunehmen der meningitischen Erscheinungen. Aus Wunde entleert sich bei jedem Verbandwechsel reichlich schleimig-eitriges Sekret. Temperatur nimmt pyämischen Charakter an, kein Spontannystagmus, Ausführen der Pyramidenspitzenoperation nach R a m a d i e r. Bei mehrmaligen Hirnpunktionen wurde kein Absceß gefunden. Mit langsamem Temperaturabfall Verschwinden der meningitischen Erscheinungen. Nachlassen der Trigeminusneuralgien und Abducensparese. 14 Tage nach der letzten Opeation kein Eiter mehr in der Pauke. 4 Wochen später Weichteilincision wegen einer retroaurikulären rechtsseitigen Schwellung. Das Infiltrat ging bald darnach zurück. 9 Wochen nach der ersten Nachoperation Entlassung. Wunde in Ordnung. Trommelfell abgeblaßt, Gehör schlecht. U = a.c.

Epikrise: Mangelhafte Heilungstendenz einer akuten Otitis media mit Gradenigo'schem Symptomenkomplex, hervorgerufen durch Pn Mukosus, erfordert Radikal- und Pyramidenspitzenoperation. Der Verdacht einer cerebralen Komplikation hat sich nicht bestätigt.

Fall 43.

73jähriger Mann klagte seit 8 Wochen über dumpfen Druck im linken Ohr, Ohrsausen und nur zeitweise stechende Schmerzen. Einige Tage vor Einlieferung in die Klinik vermehrte Ohrgeräusche und schnell zunehmende Schwerhörigkeit. Allgemeinbefinden nicht beeinträchtigt, kein Fieber, kein Schüttelfrost.

Befund bei der Aufnahme: Linkes Trommelfell blaßrosa vorgewölbt. Planum mastoideum druckempfindlich. Im Gehörgang kein Sekret.

Hörprüfung: Rechts dem Alter entsprechend, normal. Links: Fl = a.c., U = 1,0, Cl = 20/95, CWa = 20/35, c^4 = 25/70, c^5 = 7/20, oT = VIII, uT = 45.

Röntgenaufnahme: Rechts normale Pneumatisation. Links: Pneumatisation etwas weniger ausgedehnt wie rechts, sämtliche Zellen sind stark verschattet.

Auf Grund des bisherigen klinischen Verlaufs, der Hörprüfung, des Trommelfellbefundes und der Röntgenaufnahme wurde die Antrotomie vorgenommen. Bei der Operation fand man Zellen mit fadenziehendem Sekret angefüllt und schlaffe Granulationen.

Eiterabstrich: Pn. muk.

Am nächsten Tage Temperaturanstieg auf 38,2, bei sehr gutem subjektivem Allgemeinbefinden. Es folgten dann mehrere fieberfreie Tage. Am 6. Tage nach der Opertion trat leichtes Unbehagen auf, Temperatur 39,5, kein Erbrechen, kein Schüttelfrost. Medizinische Untersuchung: Lungen o. B., 24 Stunden später starke motorische Unruhe, Verwirrtheit und angedeutete Nackensteifigkeit. In den folgenden Tagen trat zunehmende Somnolenz bei ausgeprägten meningitischen Erscheinungen ein. Am 11. Tage nach Operation Exitus letalis an Atemlähmung.

Epikrise: Bei einer 8 Wochen lang ohne Fieber und ohne Beeinträchtigung des Allgemeinbefindens verlaufenden Mukosus-Otitis tritt 6 Tage nach Ausräumung des Warzenfortsatzes unter plötzlichem Temperaturanstieg, Desorientiertheit und leichter Nackensteifigkeit eine Meningitis auf, die am 11. Tage nach der Operation zum Tode führt. Es ist dies ein ähnlicher Fall, wie ihn Eckert-Möbius beschrieben hat, der bei der Sektion reichliche Ansammlung von dickem Eiter über der ganzen Gehirnoberfläche fand. Der Befund zeigte, daß die Infektion der Meningen mit Mukosus-Pneumokokken schon länger zurücklag und — ohne zunächst Fieber und objektiv nachweisbare meningitische Symptome auszulösen — wahrscheinlich schon in den letzten Tagen vor der Operation stattgefunden hatte, als der Patient über stärkere Kopfschmerzen und Übelkeit klagte.

Fall 3.

29jährige Frau wurde der Klinik aus einem Bezirkskrankenhaus, wo sie wegen eines aktiven spezifischen Prozesses der linken Lunge und wegen linksseitiger tuberkulöser Keratitis lag, eingewiesen. Vor 7 Jahren im Anschluß an Erkältung Otitis media dexter. 2 Tage später Antrotomie re., darnach beschwerdefrei. Gesamtheilungsdauer 1/4 Jahr. 4 Tage vor Einlieferung in die Klinik waren nun ständig stärker werdende Schmerzen im rechten Ohr aufgetreten, die sich über den ganzen Kopf verteilten. In den letzten 2 Tagen vor Klinikaufnahme starke Mattigkeit, Temperatur normal. Unmittelbare Veranlassung zur Einlieferung gab plötzliche Bewußtlosigkeit und Krämpfe im Gesicht (Facialisgebiet) und beider Arme. Kein Schüttelfrost, kein Erbrechen.

Befund bei der Aufnahme: Sehr blaße, apathische und leicht benommene Patientin.

Rechtes Trommelfell wegen Gehörgangssenkung nicht zu spiegeln, kein Sekret. Die retroaurikuläre Antrotomienarbe gerötet, sehr stark druckschmerzhaft und vorgewölbt.

Hörprüfung: Links fast normales Hörvermögen. Rechts: U = 0,2.

Röntgenaufnahme: Links übermäßig starke Pneumatisation, besonders auch im Jochbogen. Re = Zustand nach Antrotomie.

Es stehen noch beträchtliche Zellkomplexe perifacial und im Jochbogen.

Wegen Mastoiditis und Verdacht auf otogenen Hirnabsceß Operation. Bei Weichteilschnitt entleerte sich aus großer Absceßhöhle reichlich Eiter unter Druck. Die Dura der mittleren Schädelgrube war stellenweise mit einem dicken Granulationspolster bedeckt und an diesen Stellen stärker vorgewölbt. Mehrfache Hirnpunktionen an der Stelle der Vorwölbung ergaben nur etwas vollkommen erweichte anscheinend mit Eiter untermischte Hirnsubstanz. Spaltung der Dura und des encephalomalacischen Herdes. Die Encephalomalacie entwickelte sich in der Richtung auf die innere Kapsel. Kein Tieferdringen in Richtung nach der motorischen Kinderregion.

Hirnpunktat ergab: Pn. muk.

Die erste Lumbalpunktion am nächsten Tage ergab klaren Liquor (10/3 Zellen). Nach Lumbalpunktion gute Entfaltung des erweichten Herdes, es entleerte sich etwas zerfließend weiche Hirnsubstanz. Allgemeinbefinden der Patientin besserte sich postoperativ, Temperatur 38,8, war völlig klar, keine Kopfschmerzen, keine Nackensteifigkeit, kein Erbrechen. Für den Tag der Einlieferung bestand retrograde Amnesie. In der darauffolgenden Nacht stellten sich Erbrechen, heftigste Kopfschmerzen und Nackensteifigkeit ein. An diesem Tage war der Liquor stark getrübt. Dieses meningitische Bild hielt einige Tage in gleichbleibender Stärke an. Liquor bakteriologisch negativ. Bei der 3. Lumbalpunktion Besserung des Liquorbefundes. Nach dieser scheinbaren Besserung trat am Abend desselben Tages in tiefer Somnolenz der Exitus letalis unter den Zeichen der Atemlähmung ein. Autopsiebefund: Schwerste Basalmeningitis mit sulzig-eitriger Anfüllung der basalen Cysternen. An der Eröffnungsstelle des Hirnabscesses ergab sich keine makroskopische Meningitis. Diese ist dagegen stark im linken Parietallappen ausgeprägt. Ventrikel makroskopisch frei. Keine Lungentuberkulose.

Epikrise: Cerebrale Erscheinungen (Krämpfe, Bewußtlosigkeit) gaben überhaupt erst Veranlassung zur klinischen Einweisung. Wegen der Geringfügigkeit der Ohrerscheinungen bestand Verdacht auf spezifische tuberkulöse Komplikation. Überleitung der Mukosusinfektion auf Meningen unklar.

Fall 45.

53jähriger Mann, war vor etwa 25 Jahren rechts und vor 9 Jahren links antrotomiert worden. Die damalige Entzündung auf dem linken Ohr hatte man auf einen Unfall infolge Sturzes auf den Schädel zurückgeführt. Er wurde uns wegen rechtsseitiger Ohrenschmerzen, Kopfschmerzen eingewiesen, die drei Tage vor Klinikaufnahme plötzlich auftraten. Seit 3 Tagen auch starkes Mattigkeitsgefühl und Müdigkeit, kein Fieber, ist bis gestern der Arbeit nachgegangen. Am Tage der Einlieferung mehrmaliges Erbrechen und Drehschwindel, kein Schüttelfrost. Temperatur bei Aufnahme 38,3.

Befund bei der Aufnahme: Rechts starke Senkung der hinteren oberen Gehörgangswand, kein Sekret im Gehörgang. Trommelfell beiderseits blaß. Rechts alte Antrotomienarbe, teigige, sehr schmerzhafte Schwellung bei mäßiger Hautreaktion.

Hörprüfung: U bds. = a.c.

Röntgenaufnahme: Zustand nach Antrotomie beiderseits.

Spontannystagmus 2.—3.°, wechselnd nach links und rechts, wechselnd fein- und grobschlägig. Beim Blick nach links Nystagmus 1.° nach links, beim Blick nach rechts rotatorisch horizontaler nicht regelmäßiger Nystagmus. Wegen Verdacht auf Extradural-Absceß sofortige Radikaloperation. Schon beim Weichteil-Periostschnitt quoll aus dem oberen Wundwinkel reichlich rahmiger Eiter heraus, der, wie sich bei Tieferdringen herausstellte, aus einem Extraduralabsceß der mittleren Schädelgrube entleerte.

Eiterabstrich: negativ.

Am nächsten Tage mehrmaliges Erbrechen, keine meningitischen Symptome. Spontannystagmus 3.°. Ist beim Blick geradeaus und nach links nach links gerichtet, beim Blick nach rechts nach rechts. Temperatur normal. Wunde in gutem Zustande, kein Eiter. Das Lumbalpunktat zeigte keinen abnormen Befund. In den nächsten Wochen frische Granulationsbildung, Wunde trocken. 4 Wochen nach der Operation trat vorübergehende Facialisparese auf. Die Epithelisierung der Radikalhöhle machte gute Fortschritte. Facialisparese und

Nystagmus blieben unverändert bestehen. 7 Wochen nach Radikaloperation schwand letzterer, Facialisparese ging zurück. Die Wunde war in dieser Zeit epithelisiert. Entlassung in ambulante Behandlung. 8 Wochen nach Radikaloperation traten plötzlich starke rechtsseitige Kopfschmerzen mit Schwindel und Erbrechen auf.

Einlieferungsbefund: Völlig unregelmäßig schlagender Nystagmus, starke Nackensteifigkeit (Kernig ††), Sensorium leicht getrübt. Radikalhöhle in gutem Zustand. In der Klinik stieg die Temperatur zweistündlich auf 37,5, 38,4, 39,8, 40,2. Schlagartig setzten Bewußtlosigkeit und klonische Krämpfe des ganzen Körpers ein. Sofortige Labyrinthektomie und Durafreilegung. Dura war stark gespannt und erheblich mit dem Felsenbein verwachsen, keine entzündlichen Veränderungen. Die Hirnpunktion deckte keinen Absceß auf. In tiefer Somnolenz mit ausgeprägten meningitischen Erscheinungen erfolgte unter den Zeichen der Atemlähmung Exitus letalis.

Autopsiebefund: Ganz geringe eitrige Beläge auf der linken Kleinhirnhemisphäre, rechts makroskopisch kaum erkennbar. Die Meningen der mittleren Schädelgrube und der vorderen Schädelgrube völlig frei. Kein Absceß. Hirnhäute der Medulla oblongata ebenfalls frei.

Bakteriologische Untersuchung des Liquors: Reinkultur Pn. muk.

Epikrise: Es handelt sich um eine Mukosus-Otitis auf einem früher schon antrotomierten Ohr, die erst 3 Tage vor Klinikaufnahme stärkere subjektive Erscheinungen verursachte. Einlieferung wegen Verdacht auf cerebrale Komplikationen (Nystagmus, Schwindel, Erbrechen). Im Gegensatz zur kurzen Vorgeschichte stand die Schwere des Operationsbefundes, die einen großen extraduralen Absceß in der Gegend des Porus acustikus internus aufdeckte. Die erzielte Heilung war nur eine scheinbare, da sich 8 Wochen später eine zum Tode führende Meningitis einstellte. Die Geringfügigkeit des Befundes bei der Nachoperation weist wieder darauf hin, daß von ganz versteckten kleinen Herden aus plötzlich schwerste cerebrale Komplikationen zur Entwicklung kommen können.

Die zusammenfassende Behandlung der geschilderten Fälle von Sinus- bezw. Jugularisphlebitis zeigt deutlich die Unterschiede des klinischen Bildes der Mukosusinfektion im Gegensatz zu der gewöhnlichen Streptokokken-Infektion. In keinem Falle waren die sonst so charakteristischen Symptome der Sinusphebitis — Temperaturverlauf und Schüttelfröste — vorhanden. Die Mitbeteiligung der großen venösen Blutleiter stellte entweder einen Zufallsbefund bei der Operation dar oder wurde erst im Laufe der Nachbehandlung nach der Antrotomie entdeckt. Trotz sicherer thrombophlebitischer Veränderungen konnten alle 4 Fälle, zwei allerdings erst nach Jugularisunterbindung und nach entsprechender chirurgischer Behandlung der Gelenkmetastase, zur Heilung gebracht werden.

Fall 37 und 35 bekräftigen unsere Forderung nach sorgfältigster Eröffnung und Ausräumung aller Warzenfortsatzstellen bei der Mukosus-Mastoiditis, eine Forderung, die bei der meist guten Pneumatisation der Schläfenbeine bei Mukosusinfektionen nicht immmer leicht zu erfüllen ist. So mußte bei nicht versiegender Sekretion

und positivem bakteriologischen Befund nach ausgeführter Antrotomie in Fall 35 noch die Radikaloperation angeschlossen werden. Ein Vorgehen, das nur selten notwendig sein dürfte, aber im Hinblick auf die Möglichkeit lebensbedrohlicher Verwicklungen durchaus berechtigt ist. Die Pyramidenspitzenzellen bilden diejenige Zellgruppe, die bekanntlich operativ am schwersten zu erreichen ist. Gradenigo'scher Symptomkomplex (Fall 37) und vor allem die Röntgenaufnahme nach Stenvers gestatten uns heute ihre Mitbeteiligung frühzeitiger zu erkennen, als es früher der Fall war. Wie wichtig gerade die Kenntnis und Behandlung der Pyramideneiterungen ist, geht aus der Tatsache hervor, daß nach Untersuchungen von Marx, Haymann und O. Mayer u. a. die perilabyrinthären Spitzenzellen in der Mehrzahl der Fälle als Ausgangspunkt plötzlich einsetzender Meningitis angesehen werden müssen.

Ist die Meningitis erst zur Entwicklung gekommen, dann sind bei der Mukosus-Infektion auch die Aussichten auf Heilung trotz operativer Ausschaltung des Ausgangsherdes und trotz Unterbrechung der Überleitung ungünstige, wie es die letzten 3 Fälle zeigen.

Die Behandlung der Mukososotitis, die nach dem Gesagten fast immer eine otochirurgische sein muß, erfordert große Erfahrung, verlangt die Anwendung aller diagnostischer Hilfsmittel, um der schleichenden Entwicklung von Komplikationen vorzubeugen. Die Frühdiagnose bildet die Voraussetzung für eine rechtzeitige und erfolgversprechende operative Behandlung. Sie ist sicher nur möglich, wenn man das harmlos erscheinende klinische Krankheitsbild kennt, und sich dadurch nicht täuschen läßt, sondern nach weiteren Stützen für seine Vermutungsdiagnose sucht. Wie dargelegt, besitzen Röntgenbild, Hörprüfung und die bakteriologische Sekretuntersuchung in Abstrich und Kultur — Verfahren, die bei der gewöhnlichen Otitis media gegenüber der Bewertung des klinischen Bildes zurücktreten — bei der Mukososotitis oft ausschlaggebende diagnostische Bedeutung.

*

Zum Schlusse dieser Arbeit ist es mir eine angenehme Pflicht, Herrn Oberarzt Dr. Greifenstein für die freundliche Überlassung des Themas und die liebenswürdige Erteilung von Ratschlägen meinen verbindlichsten Dank auszusprechen.

Literatur.

v. Behm W.: „Über die otogene Sinusthrombose ohne Fieber". (Diss. Erlangen 1936.)

Eckert-Möbius, A.: „Die Mukosusotitis". Arch. Ohrenheilk. 116, 270 (1927).

Rollin H.: „Beiträge zur Kenntnis der Mukosusotitis". Arch. Ohrenheilk. 137, 333, (1933).

Seiferth, L. B.: „Über latente Mastoiditis und Sinusthrombose". Z. Ohrenheilk. 20, 202 (1928).

Neumann: „Aussprache zu Seiferth". Z. Ohrenheilk. 20, 229 (1928).

Knick, A.: „Ohren- Nasen- Rachen- Kehlkopfkrankheiten". Verlag: Julius Springer, Berlin 1937.

Denker-Kahler Hinsberg, V.: „Labyrinthitis bei der schleichend verlaufenden subakuten Mittelohreiterung (Mukosusotitis)". Handbuch der Hals- Nasen- Ohrenheilkunde. Jul. Springer, Berlin 1926, 7. Bd. Gehörorgan II, 452. J. F. Bergmann.

Denker-Kahler: Haymann L. „Die otogene Sinusthrombose und die otogene Allgemeininfektion." Handbuch der Hals- Nasen- Ohrenheilkunde. 8. Bd. Gehörorgan III 73, Jul. Springer, Berlin 1927, J. F. Bergmann, München.

Beck, O.: „Zum klinischen Verlauf der Mukosusotitis". Ref. Zbl. H. N. O. 7, 750 (1925).

Ruttin, E.: „Mukosusotitis mit Sinusthrombose". Ref. Zbl. H. N .O., 15, 219, (1930).

Claus, G.: „Die Bedeutung der Erregerart für die Prognose der Mittelohreiterung." Ref. Zbl. H. N. O. 15, 625 (1930).

Schlandrer E.: „Mukosusotitis, tiefer Senkungsabszeß am Hals und am Nacken." Ref. Zbl. H. N. O. 15, 685, (1930).

Belieow, S.: „Mukosusotitis". Ref. Zbl. H. N. O. 15, 603, (1930).

Fischer, J. „Mukosusmastoiditis und Labyrinthitis". Ref. Zbl. H. N. O. 23, 335 (1934).

Tsuki, J.: „Mukosusmeningitis". Ref. Zbl. H. N. O. 23, 704 (1934).

Urbantschitsch E.: „Mukosusotitis". Ref. Zbl. H. N. O. 23, 175 (1934).

German I.: „Mukosusotitis, Hirnabszeß und Extraduralabszeß". Ref. Zbl. H. N. O. 23, 587 (1934).

Tsuiki, J.: „Mukosusmeningitis". Ref. Zbl. H. N. O. 24, 703 (1935).

Oyama, Shiges.: „Mukosusotitis im Tierexperiment". Ref. Zbl. H. N. O. 24, 202 (1935).

Oyama, Shiges.: „Mukosuspneumonie nach Mukosusotitis". Ref. Zbl. H. N. O. 25, 540 (1936).

Richter, H.: „Warzenfortsatzpneumatisation u. Mukosuseiterung". Ref. Zbl. H. N. O. 15, 203, (1930).

Urbantschitsch E.: „Beiderseitige Mukosusmastoiditis bei tuberkuloser Meningitis". Ref. Zbl. H. N. O. 15, 511, (1930).

Ko. Shamlong.: „Über Mukosusotitis". Ref. Zbl. H. N. O. 15, 145 (1930).

Jai, Goichirò.: „Über die Mukosusotitis, eigene Krankheitserfahrung". Ref. Zbl. H. N. O. 21, 214, (1934).

Lumsden, K. B.: „Mukosusinfektion". Ref. Zbl. H. N. O. 26, 27 (1936).

Kusaba, Tadaschi.: „Mukosusotitis mit Extraduralabszeß und Perisinusitis, postoperative Sinusblutung". Ref. Zbl. H. N. O. 27, 443 (1937).

Jamakawe, Kyoshiro.: „Klinische Eigentümlichkeiten der Mukosusotitis". Ref. Zbl. H. N. O. 27, 509 (1937).

Frischmann, J.: „Über Mukosusotitis und Mukosusmastoiditis". Ref. Zbl. H. N. O. 27, 551 (1937).

Kusaba, Tadeschi: „Mukosusotitis mit Extraduralabszeß, Perisinusitis u. postoperative Blutung der Sinuswand." Ref. Zbl. H. N. O. 28, 38, (1938).

Ichijo, Joschito.: „Postoperative Behandlung der Mukosusotitis, mit Autovaccinen". Ref. Zbl. H. N. O. 28, 431 (1935).

Dschang-Nai-Ana.: „Klinische Untersuchungen über die otogene Sinusphlebitis und Sinusthrombose. Diss. Mü. (1936).

Kettelkamp, F. O.: „Mukosusotitis". Ref. Intern. Zbl. Ohrenheilkunde 22, 285 (1924).

Urbantschitsch E.: „Über akute Mittelohrentzündung vom Typus der Mukosusotitis". Ref. Intern. Zbl. Ohrenheilkunde 24, 264, (1925).

Luicher: „Über die Behandlung der Mukosusotitis mit Choleval". Ref. Intern. Zbl. Ohrenheilkunde 24, 19, (1925).

Urbantschitsch E.: „Demonstration zweier Säuglinge mit doppelseitiger Mukosusotitis". Ref. Intern. Zbl. Ohrenheilk. 25, 117, 118 (1925).

Luidler.: „Demonstration von Präparaten einer Mukosusotitis". Ref. Intern. Zbl. Ohrenheilkunde 25, 122 (1925).

Beck, O.: „Fall von Mukosusotitis". Ref. Intern. Zbl. Ohrenheilkunde 25, 126 (1925).

Hlavácek, V.: „Fälle von Mukosusotitis mit atypischen Komplikationen". Ref. Intern. Ubl. Ohrenheilkunde 27, 344 (1927).

Collet u. Mayoux: „Ostomastoiditis mit Pneumok. muk." Ref. Intern. Zbl. Ohrenheilkunde 31, 257 (1930).

Vogel, K.: „Erfahrungen über Mukosusotitis". Ref. Intern. Zbl. 31, 258 (1930).

Richter, H.: „Warzenfortsatzpneumatisation u. Mukosuseiterung". Ref. Intern. Zbl. 32, 123, (1930).

Kajiura. K. u. S. Ko.: „Mukosusotitis". Ref. Intern. Zbl. 32, 274, (1930).

Urbantschitsch E.: „Zur Frage der Mukosusotitis". Ref. Intern. Zbl. Ohrenheilkunde 39, 13 (1934).

Ohnacker, P.: „Über gehäuftes Auftreten von Mukosusinfektion". Ref. Intern. Ohrenheilkunde 39, 288 (1934).

Lebenslauf.

Ich wurde am 20. VIII. 1912 als Sohn des Kaufmanns Karl Homagk und dessen Ehefrau Helene, geb. Hensel, zu Kirchhain/N.L. geboren.

Im März 1932 machte ich das Abitur am Real-Reform-Gymnasium zu Weißenfels/Saale.

Während der vorklinischen Semester war ich an den Universitäten München und Berlin.

Die klinischen Semester verbrachte ich in Rostock, Breslau, Berlin und München, um am 13. XII. 1937 das Staatsexamen zu beenden.